Lane Medical Lib

Über die Bedeutung der Röntgenaufnahmen für die Heilung von Frakturen

mit Berücksichtigung der in der chirurgischen Klinik zu Greifswald in dem Zeitraume vom 1. April 1899 bis 31. März 1901 vorgekommenen Unterschenkelfrakturen.

Inaugural-Dissertation

zur

Erlangung der Doktorwürde

in der

Medizin, Chirurgie und Geburtshülfe,

welche mit Zustimmung

der Hohen Medizinischen Fakultät

der königl. Universität Greifswald

nebst den beigefügten Thesen

am

Sonnabend, den 29. März 1902

Mittags 12 Uhr

öffentlich verteidigen wird

Paul Rasmus,

approbierter Arzt aus Stralsund.

Opponenten:

Herr Cursist Kiessling.

Herr cand. med. Seydewitz.

Greifswald.

Druck von Julius Abel.

1902.

Gedruckt mit Genehmigung der medicinischen Fakultät der Universität Greifswald.

Prof. Dr. L. Landois, Dekan.

Referent: Prof. Dr. Bier.

Meinem Vater.

Digitized by the Internet Archive
in 2026

https://archive.org/details/IA40154012_0070

Bevor die Chirurgie die Röntgenstrahlen sich dienstbar machte, standen zur Kontrolle vorgenommener Repositionsversuche und der schliesslichen Begutachtung einer Fraktur nur mangelhafte Untersuchungsmethoden zur Verfügung.

Man beschränkte sich auf Vergleich der Conturen des verletzten Gliedes mit dem unverletzten und die Palpation, zwei Methoden, die auf Genauigkeit des Resultates keinen Anspruch machen konnten. Dazu kam am Schluss der Behandlung die Prüfung der Funktionsfähigkeit, welche ausschlaggebend war, obgleich der Wert auch dieser Methode besonders seit Einführung der Unfallversicherung durch das häufigere Vorkommen der Simulation oder doch starker Übertreibung illusorisch geworden ist.

Trotzdem die Wissenschaft bis vor wenigen Jahren nur diese Untersuchungsmethoden zur Verfügung hatte, wussten die Chirurgen doch schon lange aus den Sektionsresultaten, dass eine vollkommene Reposition der Frakturenden in den seltensten Fällen erreicht wurde,[1]) doch erst die Röntgenphotographie hat zu der Erkenntnis geführt, wie Reinhardt mit Recht hervorhebt: „wie mangelhaft im Grunde genommen die Bruchenden derartiger Frakturen nach der ersten Einrichtung und nach scheinbar günstiger Heilung zurechtgerückt sind.[2])

Dieser Mangel scheint an Wichtigkeit zu verlieren durch die Erfahrung, dass beträchtliche Abweichungen der Bruch-

1) Revue de Chirurgie 1900 S. 126.

2) Deutsche Zeitschrift für Chirurgie. Band 50, S. 338.

enden nicht von proportionalen Funktionsstörungen begleitet werden. Dieser Einwurf hat aber nur bedingungsweise Geltung, da die Funktionsfähigkeit eine sehr verschiedene ist, je nachdem die difform geheilte Fraktur in der Diaphyse oder in der Nähe der Gelenke liegt.[1])

Wenn nun auch in der grossen Mehrzahl der Fälle die gewöhnliche Untersuchung zur Diagnose und Therapie einer Fraktur ausreichen wird, und für den praktischen Arzt wohl immer ausreichen muss, so hat doch in Kliniken, besonders bei schweren Fällen, die Röntgenphotographie schon jetzt schätzenswerte Resultate geliefert, die mit dem weiteren Ausbau des Verfahrens noch vollkommener zu werden versprechen.

In der chirurgischen Universitätsklinik zu Greifswald bedient man sich des Röntgenapparates in folgender Weise:

Nachdem die gründliche klinische Untersuchung des Verletzten zu einer vorläufigen Diagnose geführt hat, wird die Durchleuchtung des gebrochenen Gliedes vorgenommen zur Festigung und Spezialisierung der Diagnose. In leichten Fällen ohne Besonderheiten wird von einer Röntgenphotographie Abstand genommen, während alle Frakturen mit grösseren Dislocationen, Splitterungen, Spiralbrüche u. s. w. photographisch fixiert werden und zwar in der Regel in mehreren Ebenen. Nicht durchleuchtet werden nur solche Personen, welche mit schwersten complizierten Frakturen, vielleicht schon fiebernd, eingeliefert werden, wie auch in der vorligenden Zusammenstellung einige Fälle vorkommen.

Nach Anlegung des Verbandes findet eine zweite Durchleuchtung und eventuelle photographische Aufnahme statt, um den Effekt des Repositionsversuches zu kontrollieren und, wenn nötig, photographisch zu fixieren.

Nach beendigter Behandlung in der Klinik wird die

1) Revue de Chirurgie 1900 I S. 126.

Fraktur zum dritten Male durchleuchtet oder photographiert je nach der Schwere des Falles.

Wünschenswert wäre es nun, wenn nach Ablauf eines Jahres oder länger die Personen nochmals untersucht und photographiert würden, um den bleibenden Effekt der Behandlung zu konstatieren. Bei der steten Fluktuation unter der ländlichen Arbeiterbevölkerung (Sachsengängern), aus der sich bei dem fast gänzlichen Mangel der Industrie in dieser Gegend in der Hauptsache die Frakturerkrankten rekrutieren, ist eine solche Untersuchung aber sehr schwierig durchzuführen. Bei den wenigen Leuten, die nach Verlauf einiger Jahre noch am alten Orte sesshaft sind, ist überdies auf viel Entgegenkommen nicht zu rechnen.

Die Vorteile dieser Benutzung der Röntgenstrahlen sind ersichtlich: in jedem Stadium der Behandlung hat der Arzt plastisch die Fraktur vor Augen. Er sichert die Diagnose bis ins Kleinste, er überwacht und korrigiert die Reposition, die Begutachtung bei der Entlassung kann an der Hand der Röntgenphotographie objektiver ausfallen, als es bisher möglich war.

Die Sicherstellung der Diagnose durch das Röntgenlicht wird durch einen von Wilmann[1]) mitgeteilten Fall charakterisiert, wo eine $1\frac{1}{2}$ Jahre lang als Absprengung vom Talus behandelte Prominenz durch die Röntgenphotographie als Os intermedium cruris genau erkannt wurde, eine Diagnose, die ohne Röntgenstrahlen nie mit Sicherheit hätte gestellt werden können. — Auch bei Schussfrakturen, die ja auch in Friedenszeiten bisweilen vorkommen, ist die Spezialisierung der Diagnose von Wichtigkeit: hier stellt ein gut ausgebildetes Verfahren mittelst des Röntgenapparates die genaue Lage des Geschosses fest, sodass eine Entfernung,

1) Fortschritte auf dem Gebiet der Röntgenphotographie. Band II. S. 100.

die früher durch das lange Untersuchen mit ungebührlicher Reizung der Wunde verbunden war, jetzt leicht von statten geht.

Die wichtigsten Dienste leistet das Röntgenverfahren bei der Reposition. Eine Interposition von Weichteilen oder Dislocation deckt das Röntgenbild unerbittlich auf und setzt den Arzt in die Lage, durch eine sofortige Korrektion die Dauer des Heilungsprozesses abzukürzen, resp. spätere langwierige Nachbehandlungen zu vermeiden. Allerdings trotzen manche Frakturen allen Repositionsversuchen, sodass hier die auch in unkomplizierten Fällen von verschiedener Seite, so in letzter Zeit von Rotschild[1]) vorgeschlagene blutige Reposition zu erwägen wäre; doch sind das immerhin Seltenheiten. — Der Hauptwert des Röntgenverfahrens beruht darauf, dass der Arzt auf die fehlerhafte Stellung aufmerksam gemacht ist und demgemäss jetzt Vorkehrungen zu ihrer Beseitigung treffen kann, die früher unterbleiben mussten, weil man ihre Notwendigkeit nicht einsah.

So erklärt es sich denn auch, dass man bei Durchleuchtung alter Frakturen, deren Heilung in den Krankengeschichten als zufriedenstellend bezeichnet war, die Reposition in seltenen Fällen als genügend bezeichnen kann. Dem damals behandelnden Arzt jetzt daraus einen Vorwurf zu machen, wäre nach dem eben Gesagten eine Ungerechtigkeit, wohl aber muss an die mit Röntgenlicht behandelten Frakturen ein umso schärferer Massstab gelegt werden.

Die bei der Entlassung der Patienten aus der Greifswalder chirurgischen Klinik angefertigten Photographien halten zum allergrössten Teil dieser schärferen Beurteilung wohl stand, und auch die wenigen Fälle, welche nach Ablauf von ein bis zwei Jahren der Aufforderung, zur Feststellung des bleibenden Effektes nach Greifswald zu kommen, gefolgt

1) Bruns Beiträge Band 29. Rotschild S. 245.

sind, brauchen das Röntgenlicht nicht zu scheuen, wie hintenstehende Röntgenbilder beweisen.

Kann so durch das Röntgenverfahren einerseits der Arzt und seine Thätigkeit schärfer kontrolliert werden, so wird andererseits in Bezug auf die Erteilung einer Übergangsrente und das Unfall- und Invaliditätswesen die Beurteilung gerechter und objektiver.

Das Unfallversicherungsgesetz verleitet die Betroffenen zur Simulation oder doch zu starker Übertreibung,[1]) und diese Erfahrung verleitet den beurteilenden Arzt wiederum, von der Summe der Klagen der Patienten beträchtliche Abstriche zu machen, sicher vielfach mit vollem Recht, aber stets auf die Gefahr hin, einen wirklich Beschädigten in seinem Rechte zu kränken. — Die Untersuchungsmethoden, welche bei Beurteilung von Renteempfängern angewandt werden, stehen auf einem hohen Gipfel der Vollkommenheit, erhalten aber durch das die anatomischen Verhältnisse darlegende Röntgenlicht eine wichtige Unterstützung.

Ein Beweis hierfür ist der schon vorerwähnte, von Wilmanns mitgeteilte Fall, wo ein Arbeiter $1\frac{1}{2}$ Jahre lang wegen einer vermeintlichen Fraktur des Sprungbeins in Krankenhäusern behandelt wurde und Rente empfing, bis die Röntgendurchleuchtung das beiderseitige Vorhandensein eines Os intermedium cruris ergab. Andererseits dürfte jede Klinik in der Lage sein, Fälle anzuführen, in denen das Röntgenlicht Unfallbeschädigten, denen man ungerechterweise Simulation oder Übertreibung vorwarf, erst zu ihrem guten Rechte verhalf.

Die Anwendung des Röntgenapparates ist also nicht bloss von klinischer, sondern auch gewissermassen von socialer Bedeutung, indem einerseits die Rentenkasse vor unnötigen

---

1) Deutsche Zeitschrift für Chirurgie, Band 38, S. 129. Hähnel: Frakturen mit Bezug auf das Unfallversicherungsgesetz.

Kostgängern bewahrt wird, andererseits eine gerechtere Beurteilung der Unfallbeschädigten möglich ist.

War bis jetzt nur vom Vorteil der Röntgenstrahlen für die Beschädigten die Rede, so ist auch der Nutzen für die Wissenschaft nicht zu gering anzuschlagen. Um nur Einiges anzuführen, gestatten einen richtigen Einblick in die Häufigkeit der Quer-, Schräg-, Spiralbrüche etc. erst die Röntgenbilder. Infraktionen und Fissuren, die sich früher bisweilen zum Schaden der Patienten der Untersuchung entzogen, werden durch das Röntgenlicht bei weitem häufiger konstatiert, als früher angenommen wurde.[1]) Die Beobachtung der Callusbildung und der Struktur des neuen Knochengewebes ist jetzt bedeutend erleichtert. Besonders für die Sammlungen von Universitätskliniken sind die Röntgenbilder von Wichtigkeit, weil durch sie in kurzer Zeit eine Auswahl anschaulicher Frakturbilder zu beschaffen ist, während Knochenpräparate in solcher Auswahl erst nach jahrzehntelangem Sammeln zusammengebracht werden können.

Schliesslich sei noch kurz darauf hingewiesen, dass das Röntgenverfahren in den Kriegen der letzten 5 Jahre mehrmals, besonders bei Schussfrakturen, auch auf dem Schlachtfelde seine Brauchbarkeit erweisen konnte. Zu hoch gespannten Erwartungen hat es nicht entsprochen, doch hat sich der Röntgenapparat einen dauernden Platz in der Ausrüstung des modernen Kriegslazaretts gesichert. Kuffner[2]) fasst sein Urteil über diesen Punkt folgendermassen zusammen: »Es geht im modernen Krieg auch ohne Röntgenstrahlen, entbehren möchte ich sie jedoch wenigstens im Reserve- und Festungslazarett nur sehr ungern.

Ich wende mich nunmehr zu den oben angedeuteten, in der Greifswalder chirurgischen Klinik in dem Zeitraum vom 1. April

1) Deutsche Zeitschrift für Chirurgie. Band 50. S. 325. Reinhardt.

2) Vgl. Bruns Beiträge. Band 20. S. 167 und Bruns Beiträge, Band 28. S. 717.

1899 bis 31. März 1901 mit Hülfe des Röntgenapparates behandelten Fällen und beschränke mich auf die Unterschenkelfrakturen.

In diesem Zeitraum gelangten zur Aufnahme 40 Unterschenkelfrakturen, die sich etwa folgendermassen gruppieren lassen:

a) Infraktionen		1
b) Querbrüche des Schaftes		2
und zwar Tibia allein	1	
Tibia und Fibula	1	
c) Schrägbrüche des Schaftes		19
und zwar Tibia allein	7	
Fibula allein	2	
Tibia und Fibula	10	
d) Splitterbrüche		6
und zwar Fibula allein	1	
Tibia nnd Fibula	5	
e) Supramalleolare Brüche		4
und zwar Fibula allein	4	
f) Malleolare Brüche		8
und zwar: typische Malleolenbrüche	4	
Malleolus externus	1	
Malleolus internus	1	
Beide Malleolen	2	

Von diesen 40 Fällen scheiden 7 aus, und zwar:

3, welche auf Wunsch der Angehörigen nach einigen Tagen entlassen, nie wieder kamen;

4, welche fiebernd, einer sogar moribund, eingeliefert, nach kurzer Zeit an Sepsis oder Tetanus starben.

Die übrigbleibenden 33 Fälle sind in zwei Gruppen zu ordnen, nämlich:

a) solche, welche bis zur definitiven Heilung in der Klinik verblieben: 18 Fälle,

b) solche, welche in Besserung befindlich mit Gehverbänden entlassen wurden, um sich in einigen Wochen wieder vorzustellen: 15 Fälle.

Leider muss bei den letzterwähnten Fällen gleich bemerkt werden, dass kein Einziger dieser Weisung gefolgt ist; ein Umstand, der vielleicht als indirekter Beweis dafür angeführt werden kann, dass bei diesen Personen nachträgliche Verschlechterungen nicht vorgekommen sind.

Betrachten wir die Gruppe der vollständig geheilt Entlassenen, so ergiebt sich eine durchschnittliche Heilungsdauer einschliesslich der Nachbehandlung von 81 Tagen, wobei die einzelnen Bruchformen folgendermassen beteiligt sind:

Splitterbrüche durchschnittlich	87 Tage
Tibiaschrägbrüche durchschnittlich	75 Tage
Tibia- und Fibulaschrägbrüche durchschnittlich	87 Tage
Supramalleolare Brüche durchschnittlich . .	34 Tage
Malleolenbrüche durchschnittlich	83 Tage.

Mit Ausnahme eines Falles konnte die konservative Behandlung durchgeführt werden, in dem einen angedeuteten Falle musste der Amputation im oberen Drittel des Unterschenkels noch die Exarticulation im Kniegelenk folgen.

Wegen der Kosten ist es mir leider unmöglich, jede Krankengeschichte mit der dazu gehörigen Röntgenabbildung zu versehen; ich musste mich darauf beschränken, in zwei Fällen, wo die Personen zur Nachuntersuchung und Röntgenphotographie nach Ablauf längerer Zeit nach Greifswald kamen, je ein Bild der frischen Bruchstelle und des jetzigen Heilungsresultates, im zweiten Falle ausserdem noch eine Aufnahme in Gips beizugeben.

Bevor ich nun die Krankengeschichten der 18 geheilt Entlassenen folgen lasse, will ich kurz auf die in Besserung entlassenen Fälle eingehen. Durchschnittlich betrug der Aufenthalt in der Klinik bis zur Möglichkeit der Behandlung

ausserhalb der Klinik 20 Tage, was durch Gehverbände ermöglicht ist, und zwar teilen sich die einzelnen Bruchformen folgendermassen darin:

1 Splitterbruch der Fibula durchschnittlich . . . 19 Tage
1 Splitterbruch der Tibia und Fibula[1]) durchschnittlich 61 Tage
2 Schrägbrüche der Tibia durchschnittlich . . . 19 Tage
2 Schrägbrüche der Fibula durchschnittlich . . . 7 Tage
1 Schrägbruch der Fibula und Tibia durchschnittlich 25 Tage
4 Supramalleolen-Brüche durchschnittlich . . . . 14 Tage
2 Malleolenbrüche durchschnittlich . . . . . 18 Tage
1 Querbruch der Tibia durchschnittlich . . . . 16 Tage
1 Querbruch der Tibia und Fibula durchschnittlich 38 Tage

Es folgen nun die Krankengeschichten der Fälle, welche in dem Zeitraum vom 1. April 1899 bis 31. März 1901 in der chirurgischen Klinik zu Greifswald vollständig geheilt wurden, deren Veröffentlichung Herr Professor Bier gütigst gestattet hat. Die Reihenfolge ist die ihrer Aufnahme in die Klinik.

Fall I.

Wilhelm L., Hofgänger, Falkenhagen, 62 Jahre. Aufnahme 29. Mai 1899. Entlassung 1. Juli 1899.

Es handelt sich um eine Fraktur der Fibula 6 cm oberhalb des Malleolus externus.

Der im übrigen gesunde Patient trat beim Nachhausegehen am 28. 5. 1899 abends in eine am Steig entlang laufende Pflugrinne, wodurch er nach rechts umwrickte und umfiel. Gehen konnte er nach dem Unfall nicht.

Status. An der Aussenseite des rechten Unterschenkels und Fusses befindet sich eine mässige Schwellung. Die Fibula ist etwa 6 -8 cm oberhalb des Malleolus externus schmerzhaft, zeigt aber keine abnorme Beweglichkeit, während Crepitation und Dislokation deutlich nachweisbar

1) Ausbleibende Consolidation.

sind. Das gut bewegliche Talocruralgelenk ist nicht schmerzhaft.

Therapie. Die rechte Extremität wird in eine Volkmann'sche Schiene gelagert und täglich massiert. Am 2. 6. zeigt die Röntgenphotographie von der Seite sehr deutlich eine Fraktur der Fibula an der Stelle der Schmerzen, während von vorne kein Bruch sichtbar ist. Patient erhält einen Gehgipsverband.

Am 1. 7. geheilt entlassen.

Fall II.

Franz D., Instrumentenmacher, Silberbach, 23 Jahre. Aufnahme 18. Juli 1899. Entlassung 12. September 1899.

Der Patient, welcher mit einem Schrägbruch der Tibia und Fibula an der Grenze zwischen mittlerem und unterem Drittel, sowie einem zweiten Schrägbruch der Fibula einige Centimeter tiefer eingeliefert wurde, war von einer niedrigen Leiter gefallen.

Status. Der schwächliche Patient hat starke Schmerzen im linken Unterschenkel, welcher an der Grenze zwischen mittlerem und unterem Drittel eine geringe Abknickung zeigt. Der unter der Fraktur gelegene Gliedabschnitt ist etwas nach aussen rotiert und abduciert. An der Tibia hat man an der Abknickung deutlich abnorme Beweglichkeit, Crepitation und Druckschmerz, an der Fibula Crepitation und Druckschmerz sowohl in derselben Höhe, wie auch einige Centimeter tiefer. Das Röntgenbild zeigt starke Verschiebung der Fracturenden nach der Seite, besonders bei der Fibula. Die Haut ist mässig geschwollen und wenig verfärbt. An der Bruchstelle ist eine geringe Anspiessung sichtbar.

Therapie. In Chloroformnarkose wird unter starker Streckung über einer Mullbinde ein Gipsverband angelegt.

Bei der Entlassung am 12. 9. 1899 ergiebt sich folgender Befund:

Die Bewegung im Fussgelenk ist frei und schmerzlos.

Umfang 25 cm oberhalb der Patella	rechts	41,7 cm
	links	43 cm
Unmittelbar oberhalb der Patella	rechts	29 cm
	links	29 cm
Ueber der Wade	rechts	29 cm
	links	28,5 cm
	Differenz	0,5 cm

Länge des rechten Beines 80,7 cm
Länge des linken Beines 79,5 cm,
also links eine Verkürzung von 1,2 cm.

Fall III.

Bruno H., Schüler, Sassnitz, 12 Jahre. Aufnahme 9. August 1899. Entlassung 1. Februar 1900.

Der Patient erlitt durch einen auf den linken Unterschenkel fallenden Briefkasten eine komplizierte Fraktur der Tibia und Fibula.

Status. Der mittelkräftige Knabe ist in schwerem Allgemeinzustand, der Puls ist frequent, Fieber 39^0. Am linken Unterschenkel befindet sich eine 10 cm lange querverlautende vernähte Weichteilwunde. Fuss und Unterschenkel sind ödematös geschwollen.

Therapie. Die Nähte werden entfernt, das gebrochene Glied in eine Volkmann'sche Schiene gebettet und hochgelagert. Am folgenden Tage wird unter Aethernarkose über der Bruchstelle auf die Tibia incidiert, wo sich an der schräggebrochenen Tibia circa 10 lose Fragmente vorfinden, welche entfernt werden. Die spitzen Fracturenden werden abgekniffen, die zertrümmerten Muskelmassen ausgeräumt. Die Fibula erweist sich als einmal ohne Dislocation gebrochen. Die Tibiaenden stehen jetzt 5 cm von einander entfernt. Eine Phlegmone im Muskelinterstitium wird mit Ausspülung und Drainage behandelt. Im Fussgelenk befindet

sich ein Erguss. Nach der Operation wird die Volkmann-sche Schiene wieder angelegt.

Bei täglichem Verbandwechsel dauert der schwere Allgemeinzustand fort. Die Tibiafragmente verfallen der Nekrose, zugleich wird der Zustand durch Masern kompliziert. Gegen Ende des Monats sieht die Wunde rein aus, die Granulationen sind gut, das Fieber ist allmählich zurückgegangen, der Allgemeinzustand bedeutend besser. Vom 15. 11. ab, nachdem der Knochen fest consolidiert ist, trägt Patient eine Thomasschiene und steht auf. Seit Anfang Dezember trägt er am Tage eine erhöhte Sohle, Nachts beugt ein Extensionsverband in dorsalflectierter Stellung dem drohenden Spitzfuss vor. In letzter Zeit ist der trockene Verband mit Borsalbenverband vertauscht. Bei seiner Entlassung sind die Wunden vernarbt, der Fuss steht gut. Patient geht mit der erhöhten Sohle.

Auf briefliche Anfrage teilt H. am 22. 3. 1902 mit, dass das beschädigte Bein ungefähr 5 cm kürzer ist als das gesunde. Nach langem Gehen hat er heftige Schmerzen darin, das Fussgelenk ist dicker und unbeweglicher als das gesunde Fussgelenk. Die Wadenmuskulatur soll viel schwächer sein als auf der Gegenseite.

Fall IV.

Fritz S., Arbeitersohn, Lassan, 10 Jahre. Aufnahme 12. August 1899. Entlassung 16. Dezember 1899.

Patient zog sich einen Schrägbruch der Tibia und Fibula links zu, indem er von einem Wagen überfahren wurde.

Status: Der Kranke ist ein kräftiger Knabe, an dessen linkem Unterschenkel etwas unterhalb der Grenze zwischen mittlerem und unterem Drittel an der Innenseite man die Haut spitz vorgewölbt sieht. Der Unterschenkel zeigt hier eine Knickung und man fühlt unmittelbar unter der Haut den scharfen Rand der Tibia. Die Haut steht hier dicht vor der Perforation. An dieser Stelle der Tibia ist Druckschmerz,

abnorme Beweglichkeit und Crepitation vorhanden. An der Fibula ist der Druckschmerz etwas höher lokalisiert. Crepitation und abnorme Beweglichkeit sind hier nicht vorhanden.

Therapie: Da eine nachträgliche Perforation der angespiessten und verdächtig aussehenden Haut zu erwarten war, wird ein aseptischer Verband über diese Stelle gelegt und das Bein in einer Volkmannschen Schiene gelagert. An der Bruchstelle hat sich eine kleine Blase mit serösem Inhalt gebildet, die bei Abnahme des aseptischen Verbandes einreisst. Nach einigen Tagen ist die Haut auf dieser Stelle nekrotisch geworden, nachdem die Wunde gut granulierte. Anfang Oktober wird ein Gehgipsverband angelegt. Der Entlassungsbefund am 16. 12. mittelst Röntgendurchleuchtung 6 cm oberhalb des inneren Knöchels ergiebt eine bajonettartige Verheilung der Tibiafraktur. Der linke Unterschenkel ist 2 cm kürzer als der rechte. Auf briefliche Anfrage teilt der Vater des Patienten am 22. III. 1902 mit, dass nach schwerer Arbeit das Bein anschwillt und schmerzhaft wird, auch soll die Wadenmuskulatur schlaffer sein als auf der gesunden Seite. Hier war wegen der Komplikation eine baldige Richtigstellung der Frakturenden nicht möglich.

Fall V.

Thomas G., Arbeiter, Lassan, 24 Jahre. Aufnahme 31. August 1899. Entlassung 7. Oktober 1899.

Patient fiel mit einer heruntergleitenden Leiter aus 4 Meter Höhe auf den rechten Fuss, was einen typischen Malleolenbruch zur Folge hatte.

Status: Der rechte Fuss des im übrigen gesunden Patienten steht in Valgusstellung und ist geschwollen. Die Palpation ergiebt Absprengung des Malleolus internus und Bruch der Fibula über dem Malleolus externus, was durch die Röntgenphotographie bestätigt wird. Crepitation und abnorme Beweglichkeit sind vorhanden.

Therapie besteht in Hochlagerung, feuchtem Verband und Volkmannscher Schiene. Am 4. 9. ist die Schwellung geringer geworden, sodass die Reposition und Korrektion des zur Valgusstellung neigenden Fusses leicht möglich ist. Die richtige Stellung wird durch einen Gipsverband erhalten. Am 12. 9. erhält Patient einen neuen Gipsverband zum Umhergehen. Die Spitze des Malleolus internus ist noch deutlich beweglich und crepitierend. Am 4. 10. wird der Gipsverband abgenommen, Patient geht ohne Stock und wird am 7. 10. mit völlig consolidiertem Unterschenkel und fast freibeweglichem Fussgelenk, geheilt entlassen.

Fall VI.

(Hierzu die beiden nachstehenden Photographieen.)

Johann F., Arbeiter, Wolgast, 46 Jahre. Aufnahme 1. November 1899. Entlassung 26. Februar 1900.

Die Fractura cruris sinistra entstand durch einen quer gegen die Innenseite des linken Unterschenkels fallenden Balken, durch den Patient zu Boden geworfen wurde.

Status: Der linke Unterschenkel ist geschwollen und hat an der Innenseite in der Mitte eine Hautabschürfung. Dicht über den Malleolen ist abnorme Beweglichkeit und Druckschmerz zu konstatieren, keine Crepitation. Das Fussgelenk ist geschwollen.

Die Röntgenphotographie zeigt anscheinend eine Infraktion der Tibia. Wie die deutliche abnorme Beweglichkeit beweist, handelt es sich aber um einen Querbruch dieses Knochens dicht über dem Maleolus internus — und einen etwas tiefer sitzenden Querbruch des Wadenbeins dicht über dem Malleolus externus.

Therapie: Das frakturierte Glied wird in eine Volkmannsche Schiene gelegt und vom dritten Tage ab täglich massiert. Da die Schwellung des Gliedes allmählich verschwindet, wird am 8. 11. ein Gipsverband angelegt. Das durch den Gipsverband aufgenommene Röntgenbild zeigt eine unbefriedigende Stellung (Valgusstellung), weshalb von

Aufnahme vom 2. 11. 1899.

neuem reponiert und eingegipst wird, worauf das Röntgenbild eine gute Reposition zeigt. Patient wird am 15. November mit Gipsverband bis Mitte Januar nach Hause entlassen. Am 15. 12. wird der Verband erneuert. Bei der Wiederaufnahme am 12. 1. 1900 zeigt sich folgender Befund: Die linke Wadenmuskulatur ist etwas schlaffer, doch ohne starke Atrophie. Nach längerem Gehen wird der linke Fuss ödematös.

Um die Oedeme zur Resorption zu bringen und die Beweglichkeit des Fussgelenkes zu fördern, wird die Heissluftbehandlung mit Vorteil angewandt, verbunden mit Massage

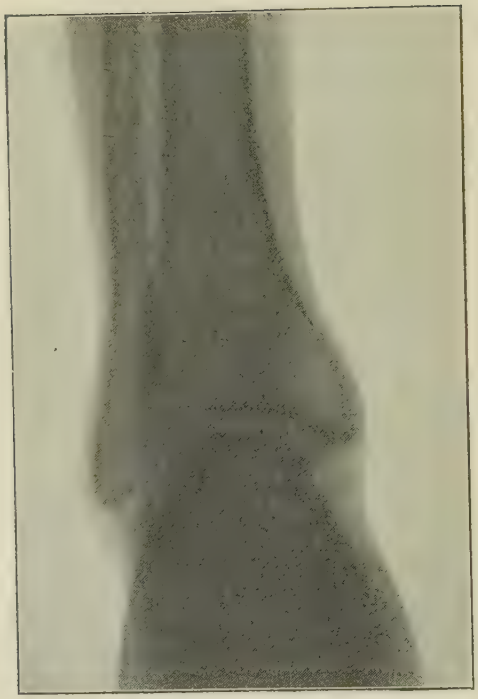

Aufnahme vom 23. 2. 1902.

und medico-mechanischen Übungen. Am 16. 2. wird Patient mit Plattfussstiefel geheilt entlassen. Die Bewegungen im linken Fussgelenk sind völlig normal und kräftig, bisweilen treten noch geringe Schmerzen auf am Ligamentum laterale externum und auf der Höhe des Spannes. Die Nachuntersuchung am 23. 2. 1902 ergiebt, dass die Fraktur tadellos geheilt ist, wie obenstehende Röntgenphotographie beweist. Das Fussgelenk ist vollkommen frei beweglich. Nur nach sehr langer anstrengender Arbeit werden noch bisweilen geringe Schmerzen in der Knöchelgegend gefühlt. Es be-

steht weder Verkürzung noch Differenz im Dickenumfang der rechten und linken unteren Extremität.

Fall VII.

Karl B., Arbeiter, Buddenhagen, 48 Jahre. Aufnahme 15. Dezember 1899. Entlassung 17. Februar 1900.

Patient zog sich durch Fallen eine Fraktur des rechten Unterschenkels zu.

Status: Da der Status in der betreffenden Krankengeschichte schlecht beschrieben ist, so schildere ich die Fraktur nach der vorhandenen Röntgenplatte: Eine Handbreit oberhalb des Fussgelenkes ist die Tibia schräg von aussen oben nach unten innen gebrochen. Die Bruchenden sind sehr scharf; eine etwas weniger schräge Fraktur läuft etwa 3 cm höher durch die Fibula. Die Bruchenden sind sehr stark seitlich und der Länge nach verschoben, so dass (nach dem Röntgenbilde zu schliessen) eine Verkürzung von etwa 3 cm bestanden haben muss. Am 16. 12. wurde die Fraktur reponiert und ein Gipsverband angelegt. Da das Röntgenbild eine ungenügende Reposition zeigt, so wird dieselbe am 20. 12. in Narkose wiederholt und ein neuer Gipsverband angelegt. Aus der mangelhaften Krankengeschichte geht nichts weiter hervor, als dass der Kranke am 8. 2. mit konsolidierter Fraktur entlassen ist. Weitere Erkundigungen nach dem Resultat der Behandlung sind erfolglos geblieben.

Fall VIII.

Erich M., stud. rer., mat. Greifswald, 24 Jahre. Aufnahme 3. Februar 1900. Entlassung 23. Februar 1900.

Durch Ausgleiten zog sich Patient eine typische Malleolenfraktur zu.

Die Fraktur, welche am 14. 1. erfolgte, ist anfangs ausserhalb der Klinik behandelt worden mit Anlegung einer Volkmann'schen Schiene und Massage. Am 19. 1. wird in

Narkose die Korrektur in Eingipsung in Varusstellung vorgenommen. Die Stellung der Fragmente ist nach dem Röntgenbild tadellos. Vom 31. 1. an geht Patient ohne Schmerzen umher, am 1. 2. wird der Gipsverband in 2 Schalen abgenommen, die Röntgenphotographie zeigt eine ausgezeichnete Stellung der Fragmente. Am 3. 2. wird Patient in die Klinik aufgenommen. Die Bruchstellen sind konsolidiert, die Knöchelgegend leicht verdickt, das Fussgelenk etwas steif, die Wadenmuskulatur etwas atrophisch.

Die Therapie besteht in Massage speziell des Fussgelenks und aktiven und passiven Widerstandsübungen. Die Dorsalflektion bleibt gegen den gesunden Fuss um 10° zurück. Am 7. 2. wird Patient auf 10 Tage mit Gehgipsverband entlassen. Bei seiner Wiederaufnahme am 19. 2. ist die Stellung des Beines gut, völlig freibeweglich und schmerzlos. Patient wird mit Massage und medicomechanischen Übungen weiterbehandelt. Bei der Entlassung am 23. 2. ist die Heilung funktionell wie anatomisch als gut zu bezeichnen. Die Wadenmuskulatur ist $3^1/_2$ cm dünner, als auf der gesunden Seite, der Knöchelumfang um 1 cm dicker, die Nachbehandlung besteht noch 4 Wochen lang in Massage und medicomechanischen Übungen. Er wird mit Plattfussschnürschuh entlassen. Spätere Erkundigungen haben ergeben, dass Patient dauernd mit voller Funktionsfähigkeit geheilt ist.

Fall IV.

Berthold W., Schuhmacher, Zarnekow, 39 Jahre. Aufnahme 16. Januar 1900. Entlassung 14. April 1900.

Durch Umwricken zog sich Patient einen Torsionsbruch der rechten Tibia zu.

Status: Das untere Drittel des rechten Unterschenkels ist blutunterlaufen, geschwollen und sehr schmerzhaft. Im unteren Tibiadrittel ist geringe abnorme Beweglichkeit und deutliche Crepitation nachweisbar. Die Röntgenphotographie

zeigt an dieser Stelle einen deutlichen Schrägbruch der Tibia mit geringer Dislokation. Die Fibula ist intakt.

Therapie: Nach Verschwinden der Schwellung wird die bis dahin angelegte Volkmann'sche Schiene am 19. 1. durch einen Gipsverband ersetzt, mit welchem Patient seit dem 23. 1. Gehversuche macht. Dann wird die Heissluftbehandlung mit Erfolg angewandt.

Am 14. 4. 1900 wird Patient völlig geheilt entlassen. Die Bruchenden sind in guter Stellung konsolidiert. Beiderseits ist etwas Anlage zum Plattfuss. Beim Gehen ohne Stock hat Patient noch etwas Schmerzen. Das Fussgelenk ist wenig in der Beweglichkeit eingeschränkt.

Fall X.

Fritz D., Arbeiter, Trittelvitz, 47 Jahre. Aufnahme 27. Januar 1900. Entlassung 25. September 1900.

Durch Sturz mit dem Pferde zog sich der Patient eine komplizierte typische Malleolenfraktur rechts zu.

Status: Der ganze rechte Unterschenkel ist geschwollen, blutunterlaufen und verfärbt. Der untere Teil des Unterschenkels ist abduziert. Das obere Frakturende der Tibia hat die Haut an der Innenseite durchspiesst und liegt frei zu Tage, umgeben von nekrotischen Weichteilfetzen. Die Fibula ist ebenfalls gebrochen. Das Fussgelenk ist eröffnet

Therapie: Feuchte Verbände und Volkmann'sche Schiene. Bisweilen treten geringe Temperatursteigerungen auf. Am 11. 2. erscheint ein Stück des Tibiaendes nekrotisch, in den nächstfolgenden Tagen stösst sich das nekrotische Gewebe ohne Fieber ab. Am 18. 2. wird unter Lumbalanaesthesie die Fraktur geradegestellt, was nicht ganz gelingt. Zugleich wird kariöses Knochengewebe entfernt. Die Wunde wird tamponiert und verbunden. Am Abend stellt sich darauf hohes Fieber ein, das am folgenden Morgen verschwindet. (Folgen der Lumbalanaesthesie.) Da die Wunde

fortgesetzt stark eitert und eine schlechte Stellung des Fusses in hochgradiger Valgusstellung vorliegt, wird am 27. 3. in Chloroformnarkose nach Abschabung der Granulationen ein Teil der Tibia abgemeisselt und ein Sequester entfernt. Nach einem Längsschnitt an der Fibulaseite wird die quere Osteotomie ausgeführt, worauf die Umstellung und Eingipsung in Supination vorgenommen wird. Am 28. 3. und am folgenden Tage wird der Gipsverband gewechselt, der durchblutet und von Sekret durchtränkt ist, doch sieht die Wunde gut aus. Seit Anfang April enthalten die in letzter Zeit zweitägig gewechselten Verbände wenig Sekret, die Knochen beginnen zu konsolidieren. Nachdem am 21. 4. der erste Gehgipsverband angelegt ist, wird am 24. 4. wegen starker Sekretion aus einem auf den Knochen führenden Fistelgang der Gehverband gefenstert. Das Gehen ist gut möglich. Am 28. 5. sind die Knochen fest konsolidiert, während die Wunde infolge torpider Granulationen langsam sich schliesst. Patient geht mit einer Thomasschiene umher, die er Anfang Juli ablegt. Am Fuss entsteht Ödem, welches unter Heissluftbehandlung zurückgeht. Durch den Druck auf die Narbe, den ein seit dem 30. 7. getragener Schuh mit Einlage und Schiene verursacht, entsteht dort ein fünfmarckstückgrosses Geschwür, dessen Heilung trotz der Bettruhe äusserst langsam fortschreitet.

Da der Unterschenkel noch immer nach längerem Gehen stark anschwillt, geht Patient seit 17. 9. mit einem Zinkleimverband. Am 25. 9. ergiebt der Entlassungsbefund traumatischen Plattfuss mittleren Grades, im Fussgelenk sind nur Beuge- und Streckbewegungen möglich. Die Verkürzung des Unterschenkels beträgt 4 cm. Der Knöchelumfang beträgt $2^1/_2$ cm mehr als auf der gesunden Seite, Oberschenkel- und Wadenumfang sind einige Centimeter dünner.

Am 22. 3. 1902 eingezogene Erkundigungen ergeben, dass sich der Entlassungsbefund in nichts gebessert hat.

Fall XI.

Hermann M., Knecht, Hessenhagen, 18 Jahre. Aufnahme 7. März 1900. Entlassung 28. Juli 1900.

Patient wurde von einem Wagen überfahren und erlitt einen komplizierten Unterschenkelbruch links.

Status: Beide Knochen des linken Unterschenkels sind etwas oberhalb der Malleolen gebrochen und zwar nach der Röntgenphotographie die Tibia schräg, die Fibula quer. Auf der Innenseite des Unterschenkels ist eine kleinhandtellergrosse Wunde mit einigen Granulationen. Temperatur 36,6°, Puls 80.

Therapie: Es wird ein aseptischer Verband und Volkmann'sche Schiene angelegt, Patient hat weder Schmerzen noch Fieber. Am 17. 3. ist die Sekretion stärker. Die Splitterenden der Fraktur bewirken auf der Vorderseite Decubitus, die Haut darüber ist gerötet. Es wird incidiert, die Wunde drainiert und verbunden. Bei geringer Sekretion und fieberlosem Verlauf wird am 19. 3. das Drain entfernt. Seit dem 27. 3. sondert die Wunde beträchtlich Eiter ab, weshalb die Verbände häufig gewechselt werden, Fieber besteht nicht. Da die Wunde auch noch im April kräftig eitert, wird an der Unterseite des Unterschenkels unter Lokalanaesthesie lang incidiert und eine grosse Eitersenkung eröffnet und drainiert. Die Fragmente konsolidieren langsam und sind seitlich verschoben. Am 28. IV. wird eine Thomasschiene angelegt und Gehversuche gemacht. Infolgedessen wird die Sekretion stärker. Seit dem 20. 5. vernarbt die Wunde langsam infolge torpider Granulationen. Der Fuss steht in geringer Spitzfussstellung und ist schmerzhaft.

Am 28. 7. wird Patient entlassen. Die Bruchstelle ist um 6 cm verdickt, dass Fussgelenk in minimalem Grade beweglich. Der Unterschenkel ist $3^1/_2$ cm verkürzt.

Auf briefliche Anfrage teilt M. am 22. 3. 1902 mit, dass schon bei leichter Arbeit das Bein anschwillt und

schmerzhaft wird. Die Wadenmuskulatur soll bedeutend schwächer sein als auf der gesunden Seite.

Fall XII.

Luise T., Arbeiterfrau, Elmenhorst, 54 Jahre. Aufnahme 5. Mai 1900. Entlassung 9. September 1900.

Patientin erlitt durch Abknickung infolge Hängenbleibens beim Fall von einer Leiter eine komplizierte Unterschenkelfraktur links.

Status: Am rechten Unterschenkel 4 fingerbreit oberhalb des inneren Knöchels findet sich eine 2 cm lange quere Quetschwunde, aus der eine Knochenkante hervorsieht. Hier ist das Schienbein gebrochen, das Wadenbein etwas höher.

Therapie: Die Extremität wird in eine Volkmann'sche Schiene gelegt. Patientin hat seit dem 7. V. andauernd Fieber, zugleich wird der Krankheitsverlauf durch Lungenentzündung kompliziert. Am 15. 5. wird die Wunde nach oben gespalten. Das Ende des oberen Tibiafragmentes wird abgesägt. Es findet sich eine Eiterhöhle, die bis zur Bruchstelle der Fibula reicht. Nach Gegenincision wird hier ein Drain eingelegt. Nach einem Schüttelfrost am 20. 5. wird die Wunde ohne Narkose nach oben und unten erweitert, drainiert und täglich durchspült. Da Patientin mehr und mehr verfällt, wird am 29. 5. der Unterschenkel im oberen Drittel amputiert wegen grosser Schwäche unter Schleich'scher Lokalanaesthesie. Nach einigen Tagen wird die Haut in der Umgebung der Wunde gangränös, ausserdem tritt am 4. 6. im Gesicht Erysipel auf. Nachdem sich die gangränöse Haut am Operationsstumpf am 30. 6. abgestossen hat, werden Salbenverbände gemacht. Am 24. 7. wird in Chloroformnarkose die Exarticulatio genu vorgenommen. Die Wunde heilt reaktionslos. Am 9. 9. wird Patientin mit Gipsstelze entlassen.

Fall XIII.

Carl R., Knecht, Benz, 42 Jahre. Aufnahme 7. Mai 1900. Entlassung 31. Juli 1900. (Erst 1 Monat nach der Verletzung in klinische Behandlung gekommen.)

Durch Sturz mit dem Pferde erlitt Patient eine rechtsseitige Unterschenkelfraktur.

Status: Am rechten Unterschenkel, 10 cm oberhalb des Malleolus internus ist Krepitation und abnorme Beweglichkeit, sowie Dislocation nach aussen zu konstatieren.

Therapie: An Stelle des am 8. April auswärts angelegten Gipsverbandes, der am 7. 5. entfernt wird, tritt am 15. 5. wieder ein Gipsverband. Am 21. 5. bis 25. 5. liegt Patient ohne Verband, vom 25. 5. bis 4. 6. mit Gipsverband, dann 3 Tage wieder ohne Verband, 7. 6. bis 20. 6. mit Gipsverband. Zuerst liegt Patient in Volkmann'scher Schiene, dann im Gipsverband.

Bei der Entlassung am 31. 7. ist der Knochen an der Bruchstelle etwas verdickt. Etwas oberhalb der Bruchstelle fühlt man eine von oben innen nach unten aussen verlaufende Rinne, an der Bruchstelle selbst Rauhigkeiten. Beiderseits Andeutung von Pes varus. Die Plantarflexion ist beiderseits gleich, die Dorsalflexion rechts bis zu einem Winkel von 90° möglich.

Auf briefliche Anfrage teilte Patient am 22. 3. 1902 mit, dass das beschädigte Bein etwas kürzer ist als das gesunde, ferner, dass das kranke Bein nach schwerer Arbeit anschwillt und schmerzhaft wird. Die Wadenmuskeln sollen schwächer sein als auf der gesunden Seite.

Fall XIV.

(Hierzu die nachstehenden drei Photographieen.)

Carl B., Arbeiter, Wolgast, 37 Jahre. Aufnahme 6. Juni 1900. Entlassung 19. Juli 1900.

Ein Stapel Bretter fiel dem Patienten auf den Unterschenkel, wodurch eine typische Malleolenfraktur entstand.

Status: Der rechte Fuss steht in Abduktionsstellung und ist geschwollen. Man fühlt am inneren Malleolus ein kleines abgesprengtes Stück, die Fibula ist oberhalb des Malleolus frakturiert; hier ist deutliche Crepitation zu konstatieren.

Therapie: Nach Abschwellen des Unterschenkels wird die Fraktur am 12. 6. in Narkose reponiert und bei starker Supinationsstellung des Fusses eingegipst. Nach 10 Tagen wird der Gipsverband in Schalen zerlegt, täglich einmal abgenommen und der Fuss und Unterschenkel täglich massiert.

Aufnahme vom 11. 6. 1900.



Aufnahme vom 12. 6. 1900 in Gips.

Aufnahme vom 23. 2. 1902.

Seit 6. Juli geht Patient ohne Gipsverband und macht medicomechanisehe Übungen.

Bei der Entlassung am 19. 7. ist der Gang sicher, ohne Beschwerden, die Beweglichkeit im Fussgelenk ist frei.

Bei der Nachuntersuchung am 23. 2. 1902 zeigt die Frakturstelle vorstehendes Bild. Die Beweglichkeit im Fussgelenk ist nach allen Seiten normal. Die Masse sind auf beiden Seiten gleich. Auch die schwerste Arbeit ruft keine Beschwerden hervor.

Fall XV.

Richard Sch., Fischer, Stettin, 45 Jahre. Aufnahme 28. September 1900. Entlassung 2. November 1900.

Durch Ausgleiten im Sprung erlitt Patient, ein starker Potator, eine Fraktur des Malleolus internus links.

Status: Unterschenkel und Fussrücken sind sehr stark geschwollen. Am inneren Malleolus fühlt man 2 Finger breit oberhalb der Spitze eine quer verlaufende Frakturlinie, ebendort sind deutliche Crepitation und starker Druckschmerz vorhanden.

Therapie: Nachdem Patient 4 Tage in Volkmann'scher Schiene gelegen hat, wird am 2. 10. die Fraktur reponiert und ein Gipsverband angelegt. Das Röntgenbild zeigt, dass die Fraktur im Gipsverband sehr gut steht. — Der Gipsverband wird nach 10 Tagen abnehmbar gemacht und das Glied jeden Tag massiert und passive Bewegungen werden vorgenommen. Am 1. 11. wird Patient mit Gipshülse geheilt entlassen.

Fall XVI.

Franz W., Steinmetz, Wolgast, 15 Jahre. Aufnahme 3. Oktober 1900. Entlassung 30. November 1900.

Patient wurde von einem Radfahrer überfahren und erlitt dabei eine Fraktur des linken Unterschenkels.

Status: Der Unterschenkel ist handbreit über den Malleolen abgeknickt und abduziert, das distale Ende mit

dem Fussgelenk ist ödematös geschwollen. 3 Querfinger über dem Malleolus internus besteht eine handtellergrosse Blaufärbung der Haut. An dieser Stelle ist empfindlicher Druckschmerz auf Tibia und Fibula zu konstatieren, sowie abnorme Beweglichkeit und Crepitation. Der Unterschenkel ist 2 cm verkürzt: Crus recurvatum et abductum.

Das Röntgenbild zeigt Schrägbruch der Tibia und Fibula an der Stelle des Druckschmerzes.

Therapie: Die am 5. 10. in Narkose vorgenommene Reposition und Eingipsung beseitigt zwar die Recurvationsstellung, doch zeigt die Röntgendurchleuchtung laterale Dislocation des distalen Tibiastückes. Durch eine erneute Reposition in Narkose am 11. 10. gelingt es nicht, trotz grosser Mühe, eine bessere Stellung herbeizuführen. Wie das Röntgenbild zeigt, ist das Resultat unverändert. Es wird deshalb von neuen Repositionsversuchen abgesehen. Anfang November sind die Bruchstücke verheilt, Patient wird massiert und macht vorsichtige Tret- und Stemmübungen. Der Gang am Stock ist hinkend bei der Entlassung am 30. 11., der Unterschenkel ist mit $^1/_2$ cm Verkürzung geheilt.

Auf briefliche Anfrage teilt Patient am 22. 3. 1902 mit, das nach schwerer Arbeit das Bein bisweilen anschwillt und schmerzhaft wird, und dass die Bewegung im Fussgelenk etwas behindert ist. Die Wadenmuskeln sollen bedeutend schwächer sein als auf der gesunden Seite.

Fall XVII.

Carl Sch., Arbeiter, Ückeritz, 38 Jahre. Aufnahme 8. Oktober 1900. Entlassung 8. Dezember 1900.

Patient wurde von einem schwer beladenen Wagen überfahren, wodurch er sich eine Fraktur der rechten Tibia zuzog.

Status: Das rechte Bein ist angeschwollen, der Unterschenkel blutunterlaufen, Knie- und Fussgelenk sind ge-

schwollen, aber beweglich. Es besteht weder Dislocation noch Verkürzung, ebenfalls keine Crepitation, dagegen starke Schmerzhaftigkeit dicht über der oberen Tibiaepiphyse.

Die Röntgenphotographie ergiebt Schrägbruch an Stelle des Druckschmerzes mit geringer Dislocation.

Therapie: Es wird am 10. 10. ein Gipsverband angelegt, derselbe wird nach 8 Tagen abnehmbar gemacht, täglich einmal entfernt und es wird mit der Massage und leichten passiven Bewegungen des Gliedes begonnen. Am 2. 11. ist die Fraktur konsolidiert. Bei der Entlassung am 8. 12. ist das Knie völlig frei beweglich, Patient geht ohne Schmerz und ohne Hinken. Eine Verkürzung ist nicht vorhanden.

Fall XVIII.

Rudolf Sch., Schneidergeselle, Franzburg, 41 Jahre. Aufnahme 22. November 1900. Entlassung 14. Februar 1901.

Fiel von der Treppe und brach den rechten Unterschenkel.

Status: Der rechte Unterschenkel ist stark nach aussen rotiert und weist im unteren Drittel Druckschmerz auf. Das Sprunggelenk ist frei. Die Röntgenphotographie ergiebt einen Schrägbruch der Tibia, welcher mehr als $1^1/_2$ Handbreit oberhalb des Fussgelenkes beginnt und etwa 2 Fingerbreit oberhalb des Fussgelenkes endet. Ausserdem liegt noch eine Längsfraktur durch das untere Knochenstück. Die Fibula ist etwas tiefer ebenfalls sehr schräge gebrochen. Es besteht Verkürzung von 2 cm Länge. Am 23. 2. wurden in Narkose die Bruchenden reponiert, und das Glied wurde vergipst. Nach dem Röntgenbilde, welches durch den Gipsverband aufgenommen wurde, schien die Reposition gut gelungen zu sein. Wegen der Schwere der Fraktur blieb der Gipsverband ausnahmsweise lange, bis zum 15. 12., ohne abnehmbar gemacht und gewechselt zu werden, liegen, weil eine erneute Verschiebung der schrägen Bruchlinie befürchtet

wurde. Bei der Abnahme des Verbandes waren die Bruchenden ziemlich gut konsolidiert. Doch bestand noch eine Verkürzung von 2 cm, also war die Reposition nur mangelhaft gelungen. Es wurden tägliche passive Bewegungen in den Gelenken und Massage vorgenommen. Am 14. 2. wurde Sch. entlassen. Der Gang war knickend, die Supination im Fussgelenke war etwas beschränkt, sonst waren die Bewegungen der Gelenke frei.

Zum Schluss noch einige allgemeine Bemerkungen über die Behandlung der Unterschenkelfrakturen in der Greifswalder chirurgischen Klinik.

In allen Fällen, die es irgend gestatten, erhalten die Patienten Gehverbände nach Krause.

Niemals wird der Verband bis zur Heilung der Fraktur liegen gelassen.

Bei Malleolenbrüchen bleibt der feste Gipsverband in der Regel 10 Tage liegen, der Verband wird dann in Form von zwei Schalen abnehmbar gemacht, sodass er täglich abgenommen werden kann, um mit dem Gelenk Bewegungen zu machen und das Glied zu massieren, worauf die Gipsschalen wieder angelegt werden.

Typische Malleolenbrüche werden zuerst in Supinationsstellung eingegipst, dann allmählich unter mehrfachem Verbandwechsel in die Mittelstellung gebracht, in der Regel dauert die Behandlung mit Gipsverbänden 4 Wochen. Meistens erhalten Patienten mit typischen Malleolenbrüchen zur Nachbehandlung einen Plattfussstiefel, um nachträgliche Verschiebungen im Sinne der Plattfussstellung zu verhindern.

Die Unterschenkelfrakturen werden, wenn keine Dislocation vorhanden ist, auch mit bald abnehmbar gemachten Verbänden behandelt. War starke Dislocation vorhanden, so bleibt der Verband meist 14 Tage, höchstens 3 Wochen

liegen. Dann wird mit Massage und Bewegungen begonnen, zu welchem Zweck je nach dem Falle der Verband mehr oder minder häufig gewechselt wird. Ist keine Neigung zur Dislocation vorhanden, wird der Verband so eingerichtet, dass er zu täglicher Massage und Bewegungsübungen in Schalenform abgenommen werden kann. Hierdurch werden die Störungen, die die Unthätigkeit des Gliedes mit sich bringt, wie Atrophie der Muskulatur, Steifigkeit der Gelenke und Cirkulationsstörungen bekämpft und verhindert.

Später eintretende Neigung zu Ödemen wird mit gutem Erfolg mit dem Heissluftapparat behandelt.

Es erübrigt noch, zu bemerken, dass die Absicht, welche dieser Arbeit ursprünglich zu Grunde lag, zum Teil vereitelt ist. Es waren die sämtlichen Patienten zur nochmaligen Röntgenphotographie und Untersuchung nach Greifswald bestellt worden, um dann bei jedem Fall über das bleibende Heilungsresultat berichten zu können. Dieser Aufforderung sind von allen Patienten nur die beiden gefolgt, deren Krankengeschichte unter Nr. VI und Nr. XIV mitgeteilt sind. Briefliche Anfragen führten zu keinem besseren Resultat, da die Antworten nur spärlich einliefen und zum Teil in der Hoffnung auf Rentenempfang starke Übertreibungen enthielten.

Zum Schluss sei es mir gestattet, meinem hochverehrten Lehrer, Herrn Professor Dr. Bier, für gütige Überweisung der Arbeit meinen ehrerbietigsten Dank auszusprechen.

Lebenslauf.

Verfasser, Paul Rasmus, evangelischer Konfession, Sohn des Kaufmanns August Rasmus und seiner verstorbenen Ehegattin Henriette, geb. Piek, wurde geboren am 9. April 1876 zu Stralsund. Seine Vorbildung genoss er auf dem Gymnasium seiner Vaterstadt, das er Ostern 1895 mit dem Zeugnis der Reife verliess, um in Freiburg im Breisgau Medizin zu studieren. Ostern 1897 bezog er die Universität Bonn, wo er Ostern 1898 das Tentamen physicum bestand. Ostern 1898 bezog er die Universität Erlangen, Herbst 1898 ging er nach Rostock, das er Ostern 1899 mit der Universität Greifswald vertauschte. Hier beendigte er Januar 1902 das ärztliche Staatsexamen.

Während seiner Studienzeit besuchte er die Vorlesungen, Kliniken und Kurse folgender Herren Professoren und Dozenten:

In Freiburg:

Autenrieth, Baumann, Fromm, Hildebrandt, Himstedt, Keibel, v. Kries, Meyer, Weismann, Wiedersheim.

In Bonn:

Bleibtreu, Rohland, Ludwig, Pflüger, Rieder, Freiherr von La Valette St. George.

In Erlangen:

Fleischer, Rosenthal.

In Rostock:

Garrè Martius, A. Thierfelder.

In Greifswald:

Bier, Busse, Grawitz, Leick, Loeffler, Martin, Mosler, Peiper, Schirmer, Schulz, Strübing.

Allen diesen seinen hochverehrten Lehrern spricht Verfasser an dieser Stelle seinen aufrichtigsten Dank aus. Zu besonderem Dank fühlt er sich Herrn Professor Bier und Herrn Professor Strübing verpflichtet, in deren Kliniken er als Volontär thätig sein durfte.

Thesen.

I.

Der Röntgenapparat ist für die Diagnose und Heilung von Frakturen von grosser Bedeutung und in den Kliniken unentbehrlich.

II.

Bei der Behandlung von Frakturen sind möglichst frühzeitige Massage und Bewegungsübungen von grösster Wichtigkeit.

III.

Die Schuld an difformen Frakturheilungen trifft vielfach nicht den Arzt, sondern ist in den Verhältnissen des Patienten und der Fraktur selbst zu suchen.